INDEX COPERNICUS 50,14

PRAKTYCZNA fizjoterapia & rehabilitacja

KWIECIEŃ 2017 NR 82 461582 ISSN: 2081-187X

CZASOPISMO DOSTĘPNE W PRENUMERACIE



NR 1 W KRAJU

NOWOCZESNE METODY FIZJOTERAPII

Technika Bowena jako niezwykle wszechstronne narzędzie fizjoterapeuty

Przebieg serii zabiegów Integracji Strukturalnej KMI – przypadek kliniczny

Z PRAKTYKI GABINETU

Trening korekcyjny w zespole skrzyżowania górnego według Jandy

Toczeń rumieniowaty układowy i reumatoidalne zapalenie stawów – diagnostyka i fizjoterapia

Prawo wykonywania zawodu fizjoterapeuty

TEMAT MIESIĄCA:

POSTĘPOWANIE REHABILITACYJNE W BOCZNYM PRZYPARCIU RZEPKI. POSTĘPOWANIE W OBRĘBIE STAWU KOLANOWEGO

Jesteśmy już na Facebooku! Dołącz do nas!

PARTNER WYDANIA Mobiflex® Neo Care Suplement diety

TRENING KOREKCYJNY

mgr Aleksandra Kaczmarek

W ZESPOLE SKRZYŻOWANIA GÓRNEGO WEDŁUG JANDY

Jednym z najczęstszych powodów, z jakimi pacjenci zwracają się o pomoc do fizjoterapeutów, jest uczucie dyskomfortu lub bólu z towarzyszącym zaburzeniem sylwetki górnej części ciała. Ma to niewątpliwie bezpośredni związek z długotrwałym przyjmowaniem pozycji siedzącej (*western seated posture*), która nieodzownie towarzyszy zachodniemu stylowi życia. Począwszy od podstawowych czynności dnia codziennego, poprzez aktywność zawodową, a na formach relaksu kończąc, człowiek przyjmuje statyczną pozycję siadu, której daleko do formy z czasów ludzi pierwotnych.



Powoduje to kaskadę zmian w układzie ruchu prowadzącą do zaburzenia wzorca postawy, którą cementuje się brakiem ruchu lub nieodpowiednio przeprowadzonym treningiem, napędzając błędne koło dysfunkcji. Rozwiązaniem może okazać się rozsądnie zaplanowana terapia uwzględniająca korekcję patologicznego wzorca postawy. Artykuł przedstawia drogę do osiągnięcia tego celu za pomocą funkcjonalnego treningu korekcyjnego przy wsparciu manualnych technik na tkankach miękkich.

ZESPÓŁ SKRZYŻOWANIA WEDŁUG JANDY

Doktor Vladimir Janda był czeskim neurologiem oraz chiropraktykiem, który w wyniku bardzo obszernych badań opisał zespoły nierównowagi mięśniowej znane jako zespoły skrzyżowania (górnego, dolnego, środkowego). Jego podejście polegało na ocenie korelacji pomiędzy zaangażowaniem centralnego układu nerwowego w powstawaniu dysbalansu w układzie mięśniowo-szkieletowym a występowaniem chronicznego bólu w obszarze zaburzenia. Wieloletnie obserwacje doprowadziły do opisania konkretnych wzorców, które pojawiają się u znacznej liczby pacjentów zgłaszających dolegliwości bólowe w obszarze kręgosłupa, zarówno w górnej, jak i w dolnej części. Jednym z nich jest zespół skrzyżowania górnego (*upper crossed syndrome* – UCS), zwany również zespołem nierównowagi mięśniowej obręczy barkowej. Polega on na wystąpieniu patologicznego napięcia w mięśniach górnej części ciała, które objawia się charakterystyczną, pochyloną sylwetką (ryc. 1). W warunkach fizjologicznych zgrabna i wyprostowana postawa utrzymywana jest przez równomierne napięcie mięśni przedniej i tylnej strony ciała, z uwzględnieniem tendencji mięśniowych (mięśnie toniczne, skłonne do przykurczy oraz mięśnie fazowe, skłonne do osłabienia [2]). Janda sugeruje, że skrzyżowanie górne następuje wtórnie do zespołu skrzyżowania dolnego (*lower crossed syndrome* – LCS), którego powstanie ma silny związek z podwyższonym napięciem grupy zginaczy i przywodzicieli w rozwoju na etapie dziecka, a także powiązane z tym wysunięcie barków poprzez napięcie protraktorów ramienia [12]. Mięśnie te wykazują rozwojową tendencję do przykurczy, którą w rzeczywistości XXI w. utrwala się niekorzystnymi nawykami, brakiem ruchu lub jego nieprawidłowym wykonaniem.

Klasyczny obraz zespołów skrzyżowania polega na nadmiernym skróceniu i tym samym przeciążeniu grupy mięśni posturalnych, a zwiotczeniu i osłabieniu grupy mięśni fazowych. W przypadku *upper crossed syndrome* obszerna literatura oraz obserwacje własne pozwalają opisać następujący, powtarzalny wzorzec zaburzenia.

Mięśnie skrócone (hipertoniczne):

- mięśnie piersiowe: większy i mniejszy,
- mięsień czworoboczny grzbietu, część zstępująca,
- mięsień dźwigacz łopatki,
- mięsień mostkowo-obojczykowo-sutkowy,

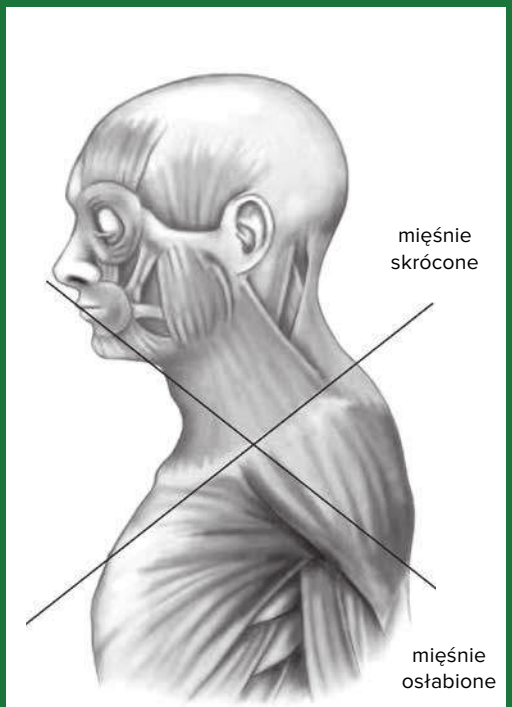

Ryc. 1. Wzorzec zespołu skrzyżowania górnego (za www.jandaapproach.com [9, 16, 17])

- mięsień naramienny, część przednia,
- mięsień podobojczykowy,
- mięsień prosty brzucha, akton górny,
- mięsień dwugłowy ramienia,
- rotatory wewnętrzne stawu ramiennego,
- głębokie prostowniki odcinka szyjnego,
- mięśnie podpotyliczne.

Mięśnie osłabione (hipotoniczne):

- mięsień czworoboczny grzbietu, część wstępująca i środkowa,
- mięsień zębaty przedni,
- mięsień równoległoboczny,
- mięsień naramienny, część tylna,
- mięsień trójgłowy ramienia,
- rotatory zewnętrzne stawu ramiennego,
- zginacze szyi, w tym mięśnie pochyłe,
- prostowniki kręgosłupa w odcinku piersiowym.

Przewlekłe występowanie patologii mięśniowej prowadzi do zaburzenia w ustawieniu komponentów stawowych w obszarze odcinka szyjnego kręgosłupa (w kierunku przeprostu) oraz zmiany w ustawienia łopatki, a co za tym

idzie – panewki stawu ramiennego w kierunku odwiedzenia i rotacji wewnętrznej. [2] W związku z tym, że ciało ludzkie jest niepodzielną całością, zaburzenie w jednym obszarze pociąga za sobą także inne, pozornie niezwiązane z problemem konsekwencje.

Chaitow [4] opisuje następujące skutki wystąpienia UCS:

- zaburzenia wzorca oddychania w wyniku ucisku na przeponę,
- ucisk mechaniczny na struktury nerwowe oraz naczynia krwionośne (w tym aortę), skutkujące zaburzeniem przepływu tętniczo-żylnego,
- obniżenie efektywności pracy żołądka w wyniku nacisku przez narządy klatki piersiowej,
- patologiczne ustawienie narządów wewnętrznych, w tym nerek, wątroby, jelita cienkiego, co zostaje zacementowane w sieci powięziowej i pogłębia problem,
- dysfunkcje w pracy prostaty oraz zaburzenia miesiączkowania w wyniku ograniczonego krążenia w tym obszarze,
- zmniejszenie lub zablokowanie ruchomości żeber oraz odcinka piersiowego kręgosłupa,
- przeniesienie dysfunkcji w obszar pasa miedniczego, nawet jeśli pierwotnie problem nie wystąpił.

TERAPIA POPRZEZ RUCH

Proces leczniczy pacjenta, zwłaszcza jeśli doświadcza on bólu o charakterze przewlekłym, jest skomplikowany, niejednoznaczny, ale zarazem ciekawy. Wymaga szerokiego spojrzenia na problem, uwzględniając różnorakie przyczyny prowadzące do danego obrazu sytuacji oraz możliwości przeprowadzonego leczenia. Dynamiczny rozwój metod terapeutycznych z zakresu fizjoterapii doprowadził do sytuacji, kiedy można łączyć różne techniki w zależności od potrzeb, z jak największą korzyścią dla pacjenta. Lewit (1984) podkreśla istotę terapii holistycznej, w której największy nacisk kładzie się na stymulację układu nerwowego. Bazuje on na modelu odruchowym, w którym to wywołanie konkretnej reakcji uzależnione jest od pojawienia się odpowiedniego bodźca. Takim bodźcem może być zastosowanie technik z zakresu chiropraktyki, bodźce fizykalne oraz ruch, który w niniejszym artykule ma pierwszorzędne zadanie, przy początkowym wsparciu pozostałych technik.

Funkcjonalny trening korekcyjny jest nowoczesnym sposobem leczenia dysfunkcji narządu ruchu, który oparty jest na odpowiedniej aktywacji i wywołaniu konkretnych reakcji w układzie mięśniowym, poprzez odruch i torowanie impulsów nerwowych do struktur zaangażowanych w ruch. Jego celem nie jest utrata wagi czy wysmuklenie ciała przed sezonem wakacyjnym. Sam proces korekcji ma prowadzić do pozbycia się niekorzystnych kompensacji wytworzonych w ciele oraz do zaangażowania do pracy struktur przewlekle nieaktywnych. Całość tych działań ma skutkować stopniowym przywracaniem równowagi w obszarze zaburzenia oraz brakiem bólu, który zacementowany zostanie odpowiednim treningiem o charakterze siłowym.

Złotą zasadą terapii we wszelkich stanach dysbalansu mięśniowego jest praca nakierowana na uwolnienie patologicznego napięcia w strukturach skróconych oraz aktywacja i utorowanie impulsacji nerwowej w strukturach osłabionych i „wyłączonych" z ruchu. W przypadku występowania stanu bólowego warto w początkowym etapie pracy wspomóc się technikami manualnymi, głównie z zakresu rozluźniania mięśniowo-powięziowego, aby dać ciału sygnał, że może „odpuścić". Długotrwałe utrzymywanie się napięcia, przy komponencie strefy psyche, prowadzi bowiem do wytworzenia się mechanizmu obronnego i powstania pozornej, patologicznej strefy komfortu, poza którą należy wyjść, aby nastąpił przełom. Zastosowanie technik tkanek miękkich w początkowym etapie pracy nie tylko uwalnia pacjenta od bólu poprzez eliminację niedokrwienia oraz zmniejszenie napięcia w tkankach, ale wytwarza przestrzeń do ruchu w prawidłowym wzorcu. Może to doprowadzić także do samoistnego odblokowania się ruchu na głębszym poziomie segmentów kręgosłupa bez konieczności stosowania bardziej zaawansowanych technik chiropraktycznych. Lewit (1984) podkreśla w swoich pracach istotę manipulacji jako bodźca wywołującego odruchowe rozluźnienie w tkankach miękkich. Mając jednak na uwadze poziom trudności tych technik, obawy pacjenta przed ich wykonaniem, a także krótkotrwały efekt działania, który bez odpowiedniej aktywacji mięśniowej zanika po wyjściu pacjenta z gabinetu, warto poświęcić nieco więcej czasu na uspokojenie systemu mięśniowo-powięziowego i przygotować solidniejszą bazę do ruchu. W takiej pracy bardzo dobrze sprawdza się również zastosowanie bodźca cieplnego (np. w postaci okładów ogrzewających tkanki miejscowo), który wprowadza pacjenta w stan rozluźnienia i przyspiesza efekty terapii.

Planując przebieg terapii ruchem w przypadku UCS, konieczna jest znajomość wzorca patologii z podziałem na mięśnie osłabione i mięśnie przykurczone. Kompleksowo przeprowadzony trening, poparty rzetelną diagnostyką, powinien generować odpowiednie bodźce korekcyjne już od poziomu funkcjonalnej rozgrzewki, a na potreningowym wyciszeniu kończąc. Należy także pamiętać, że w środowisku nowoczesnych sal treningowych, w opozycji do małych salek gimnastycznych czy rehabilitacyjnych, są warunki do stworzenia ciekawego, rozwijającego ruchu, który zaangażuje całe ciało, a nie jedynie wydzielone segmenty w ruchu izolowanym. Pracując nad konkretnym, świadomym ruchem, z uwzględnieniem stabilności i mobilności odpowiednich segmentów, trzeba pamiętać o odpowiedniej pozycji wyjściowej oraz końcowej ruchu, uwzględnieniu fazy oddechowej oraz odpowiednim obciążeniu i liczbie powtórzeń. W początkowym etapie nauki dobrze sprawdzi się system: 1–2 serie, po 8–12 powtórzeń, z obciążeniem zewnętrznym 0,5–2,5 kg.

FUNKCJONALNA ROZGRZEWKA



Zdj. 1–3. Otwieranie klatki piersiowej przy użyciu taśm TRX® – funkcjonalna rozgrzewka

WYBRANE ELEMENTY TRENINGU KOREKCYJNEGO Z UWZGLĘDNIENIEM FUNKCJONALNEJ ROZGRZEWKI ORAZ AUTOTERAPII

Funkcjonalna rozgrzewka:

- otwieranie klatki piersiowej przy użyciu taśm TRX® (zdj. 1–3),
- aktywacja mięśni zębatych przednich przy użyciu Magic Circle (zdj. 4),
- napięcie izometryczne mięśni obręczy kończyn górnych w podporze przodem (plank) (zdj. 5),
- mobilizacja obręczy kończyny górnej wraz z odcinkiem szyjnym kręgosłupa (zdj. 6).

Trening właściwy:

- stretching dynamiczny taśmy przedniej kończyny górnej (zdj. 7),
- aktywacja oddechowa (zdj. 8),
- aktywacja mięśni osłabionych: rotatory zewnętrzne ramienia, mięsień trójgłowy ramienia, zębaty przedni, równoległoboczne, zginacze szyi, mięśnie ściągające łopatkę, część zstępująca mięśnia czworobocznego (zdj. 9–16),
- napięcie izometryczne mięśni odcinka szyjnego kręgosłupa (zdj. 17).

Wyciszenie potreningowe, stretching powięziowy, nauka autoterapii (zdj. 18–23)



Zdj. 4. Aktywacja mięśni zębatych przednich (osłabionych) przy użyciu sprzętu Magic Circle w pozycji skorygowanej

FUNKCJONALNA ROZGRZEWKA CD.



Zdj. 5. Podpór przodem (plank) z wykorzystaniem sprzętu – izometryczne napięcie mięśni obręczy kończyn górnych oraz całego ciała



Zdj. 6. Mobilizacja obręczy kończyn górnych oraz odcinka szyjno-piersiowego w pozycji siadu

TRENING WŁAŚCIWY



Zdj. 7. Stretching asymetryczny taśmy przedniej kończyny górnej w wykroku z użyciem taśmy powerband



Zdj. 8. Aktywacja oddechowa oraz aktywacja do rotacji zewnętrznej ramienia z lekkim oporem taśmy elastycznej w pozycji skorygowanej



Zdj. 9. Aktywacja rotatorów zewnętrznych ramienia w pozycji skorygowanej z oporem średnim taśmy powerband



Zdj. 10. Aktywacja mięśni ściągających łopatkę w pozycji skorygowanej z oporem średnim taśmy powerband





Zdj. 11–12. Aktywacja mięśni równoległobocznych (osłabionych) przy użyciu medycznego wyciągu grawitacyjnego z oporem niskim i średnim w pozycji przysiadu







Zdj. 13–15. Aktywacja retraktorów ramienia oraz mięśnia trójgłowego ramienia w podporze przy użyciu hantla (strona czynna) oraz stabilizacja łopatki w podporze na czworakach (strona podporowa)



Zdj. 16. Aktywacja mięśni obniżających łopatkę w rotacji zewnętrznej ramienia z wykorzystaniem oporu zewnętrznego taśmy powerband



Zdj. 17. Aktywacja mięśni zginaczy szyi w leżeniu tyłem na piłce szwedzkiej – trening izometryczny w pozycji skorygowanej

WYCISZENIE POTRENINGOWE, STRETCHING POWIĘZIOWY, NAUKA AUTOTERAPII





Zdj. 18–19. Mobilizacja odcinka piersiowego kręgosłupa, dolnych żeber oraz prostowników szyi przy użyciu rollera z komponentą oddechową jako forma relaksacji

WNIOSKI

W praktyce fizjoterapeuty mądrze przeprowadzony trening korekcyjny jest bardzo skutecznym narzędziem do poprawy stanu zdrowia pacjenta oraz jego codziennego funkcjonowania. Włączona w ten proces edukacja ma na celu utrwalenie efektów terapii także po jej zakończeniu lub po wyjściu pacjenta z sali treningowej. Warto pamiętać, że trening medyczny/korekcyjny nacelowany na poprawę konkretnego wzorca różni się w swoim przebiegu merytorycznym od tradycyjnego treningu z kategorii fitness czy siłowego, dlatego planując jego przebieg, należy być uważnym oraz obserwować zmiany, jakie na bieżąco zachodzą w ciele pacjenta oraz dostosowywać ruch w zależności od aktualnej potrzeby. ■



Zdj. 20. Stretching globalny z uwzględnieniem przykurczonej taśmy powierzchownej przedniej kończyny górnej

PIŚMIENNICTWO:

1. Janda V., Lewit K., Lewitowa H., Musioł A., Sachse J., Stein K., *Gimnastyka lecznicza w zespołach bólowych kręgosłupa* 1. i 7. Rozdział podręcznika: [W:] Lewit K. Leczenie manualne czynności narządu ruchu, Wydawnictwo PZWL, Warszawa 1984, s. 239–319.
2. Richter P., Hebgen E. *Punkty spustowe i łańcuchy mięśniowo-powięziowe w osteopatii i terapii manualnej*. Wydawnictwo Galaktyka, Łódź 2010.
3. Kruczyński J., Szulc A. *Wiktora Degi ortopedia i rehabilitacja*. Wydawnictwo PZWL, Warszawa 2015.
4. Chaitow L., Russ D., Shipley D.J. 6. Rozdział podręcznika [W:] Chaitow L. *Naturopathic Physical Medicine*. Churchil Livingstone, Edinburgh 2008.
5. Wallden M. 9. Rozdział podręcznika [W:] Chaitow L. *Naturopathic Physical Medicine*. Churchil Livingstone, Edinburgh 2008.
6. Chaitow L. *Modern Neuromuscular Techniques*. Churchil Livingstone, Edinburgh 2007.
7. Chaitow L. *Muscle Energy Techniques*. Churchil Livingstone, Edinburgh 2010.
8. Page P., Frank C.C., Lardner R. *Assasment and treatment of muscle imbalance. Janda Approach*. Human Kinetics 2010.
9. Morris C.E., Greenman P.E., Bullock M.I., Basmajian J.V., Kobesova A. *Vladimir Janda, MD DSc, Tribute to a master of rehabilitation*. Spine 2006; 31 (9), s. 1060–1064.
10. Page P. *Schoulder muscle imbalance and subacromial impingement syndrome In overhead athletes*. The International Journal of Sports Psychical Therapy 2011; 6 (1), s. 51.
11. Morris C.E., Bonnefin D., Darville C. *The torsional Upper Crossed Syndrome: A Multi-planar update to Janda's model, with a case series introduction of the mid-pectoral fascial lesion as an associated etiological factor*. Journal of Bodywork & Movement Therapies 2015; 19, s. 681–689.
12. Bae W., Lee H., Shin J., Lee K. *The effect of Middle and Lower trapezius stretngt exercises and legator scapulae and Upper trapezius stretching exercises In Upper crossem syndrome*. The Journal of Physical Therapy Science 2016; 28, s. 1636–1639.
13. Wallden M. *The middle crossem syndrome – new insights into core function*. Journal of Bodywork and Movement Therapies 2014; 18, s. 616–620.
14. http://body-work.com.pl/blog.
15. http://www.jandaapproach.com/the-janda-approach.
16. http://www.jandacrossedsyndromes.com.

mgr Aleksandra Kaczmarek

główny fizjoterapeuta oraz trener medyczny Centrum Ruchu i Terapii Bodywork w Poznaniu, www.body-work.pl



Zdj. 21–23. Autoterapia dla mięśnia czworobocznego grzbietu (część zstępująca), mięśnia dźwigacza łopatki oraz mięśnia powierzchownego szyi w pozycji siadu z użyciem odważnika kettelbel